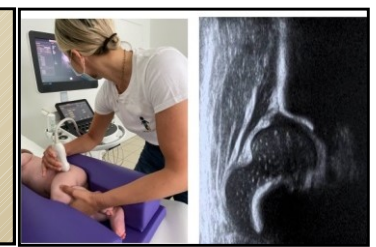


3. L'ecografia per la displasia delle anche

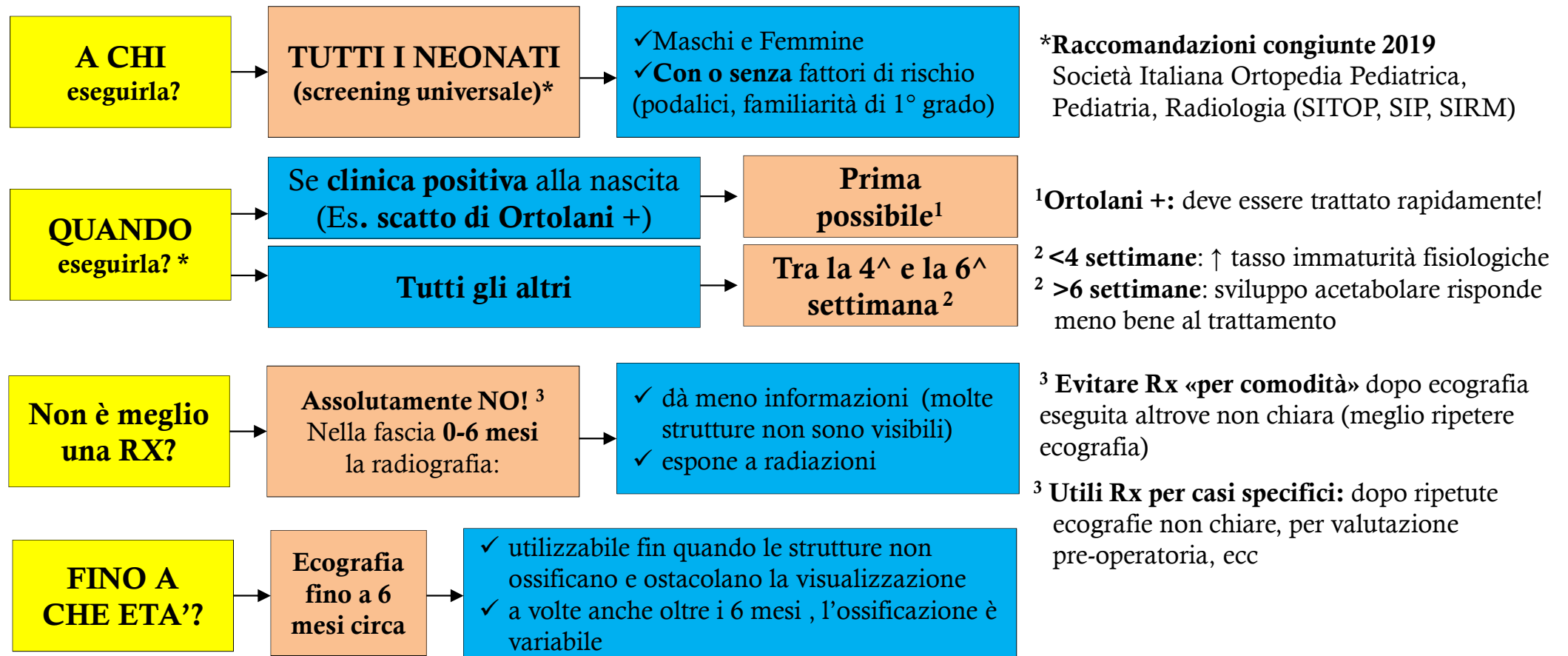
idee chiare, regole precise... e errori da evitare!



Molti operatori e genitori sono scettici sull'uso dell'ecografia, ritenuta troppo «operatore-dipendente».

Il problema in realtà non è l'ecografia...ma come la stiamo utilizzando in Italia!

L'ecografia rappresenta lo strumento **più preciso e innocuo** (senza radiazioni ionizzanti) per diagnosticare tutte le forme di immaturità, displasia e lussazione delle anche neonatali...a patto che si rispettino **regole precise!**



CHI
la esegue?

✓Ortopedico, Pediatra, Radiologo: non ha importanza
✓**Importante: che sia formato e con esperienza nella metodica di Graf** ⁴

⁴ Esistono anche altre metodiche di studio (Morin-Terjesen, Harcke, ecc): Graf è la più utilizzata in Italia

Ecografisti CERTIFICATI?

✓Nei Paesi germanici⁵ gli ecografisti vengono **certificati** inizialmente e **testati periodicamente**
✓Un sistema analogo **in Italia** è auspicabile, ma ha trovato finora **molte difficoltà**

⁵ Un sistema di screening rigoroso ha migliorato significativamente i risultati (↓ errori, ↓ chirurgia sulle anche, ecc)

COME
eseguirla?

Su un fianco, arto semi-esteso, meglio se con apposito cuscino contenitore

REGOLE
da rispettare:

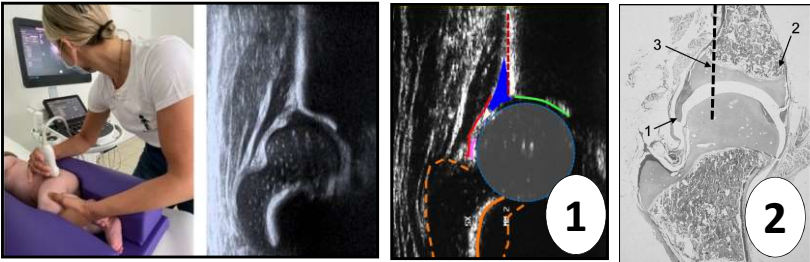
Un'immagine ecografica corretta **DEVE**:

IMMAGINE

✓ Contenere tutte le **strutture anatomiche** della **checklist 1**
✓ Passare nel **piano standard** secondo criteri di **checklist 2**

REFERTO

✓ **Misurazione degli angoli** (α, β)
✓ Una **parte descrittiva** (ciglio «smusso», tetto «coprente», ecc)
✓ Tipo secondo Graf
✓ **Immagini allegate** (con e senza misura)



Checklist ① *
Testa femore, **Fronte ossificazione**, **Plica di riflessione sinoviale**, **Capsula articolare**, **Labrum**, **Tetto cartilagineo**, **Ala iliaca**, **Tetto osseo**,
Checklist ②
1- Labrum
2- Margine inferiore Ileo
3- Ala iliaca rettilinea

Devono essere conosciute dai medici e valutate prima di impostare un trattamento!!

*Atti G, Bonforte S, 2017



ERRORI
tipici

✓ **Piano scorretto o mancanza strutture essenziali CL1** → **immagini da scartare!!**
✓ **Non allegate immagini valutabili**

COSA
possiamo
FARE?

✓ **Verifichiamo** chi rispetta le regole!
✓ **Consigliamo** ecografisti validi !
✓ **Costruiamo una rete tra ecografisti, pediatri e ortopedici esperti** nella displasia delle anche

