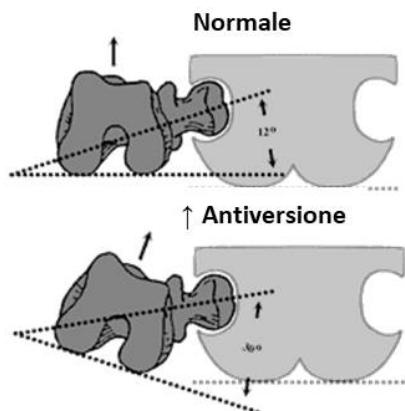
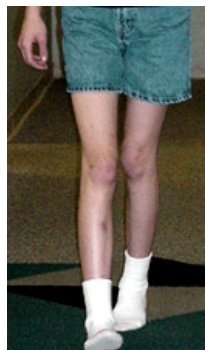

Antiversione femorale nei bambini

E' necessaria una visita ortopedica?



provoca

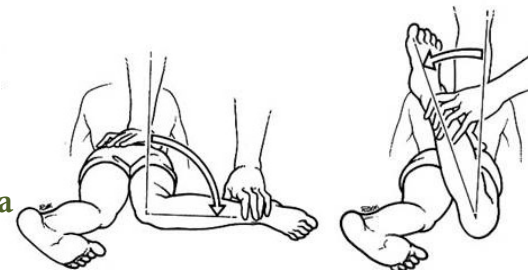


Punte in dentro



Posizione a «W»

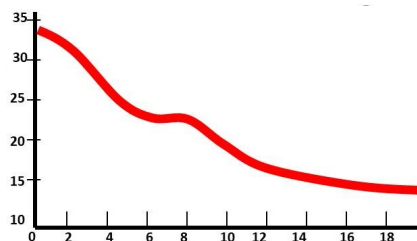e si conferma da prono



↑↑ intrarotazione, ↓↓ extra-

Non servono Rx!

Un'eccessiva antiversione ...



Migliora lentamente fino ai 10-12 aa

- ✓ Recupero completo (> parte) o per compenso tibiale (< parte)
- ✓ Recupero parziale (20%): non provoca ↑ artrosi

Ruolo del pediatra: rassicurare le famiglie!

- ✓ Migliora spontaneamente
- ✓ Non servono trattamenti specifici

Quando richiedere visita specialistica?

- ✓ Marcata asimmetria tra i 2 lati
- ✓ Sospetta patologia sottostante: PCI, DEA, ecc (E.O. sospetto)
- ✓ Notevole impaccio motorio
- ✓ se persiste antiversione marcata >10 anni