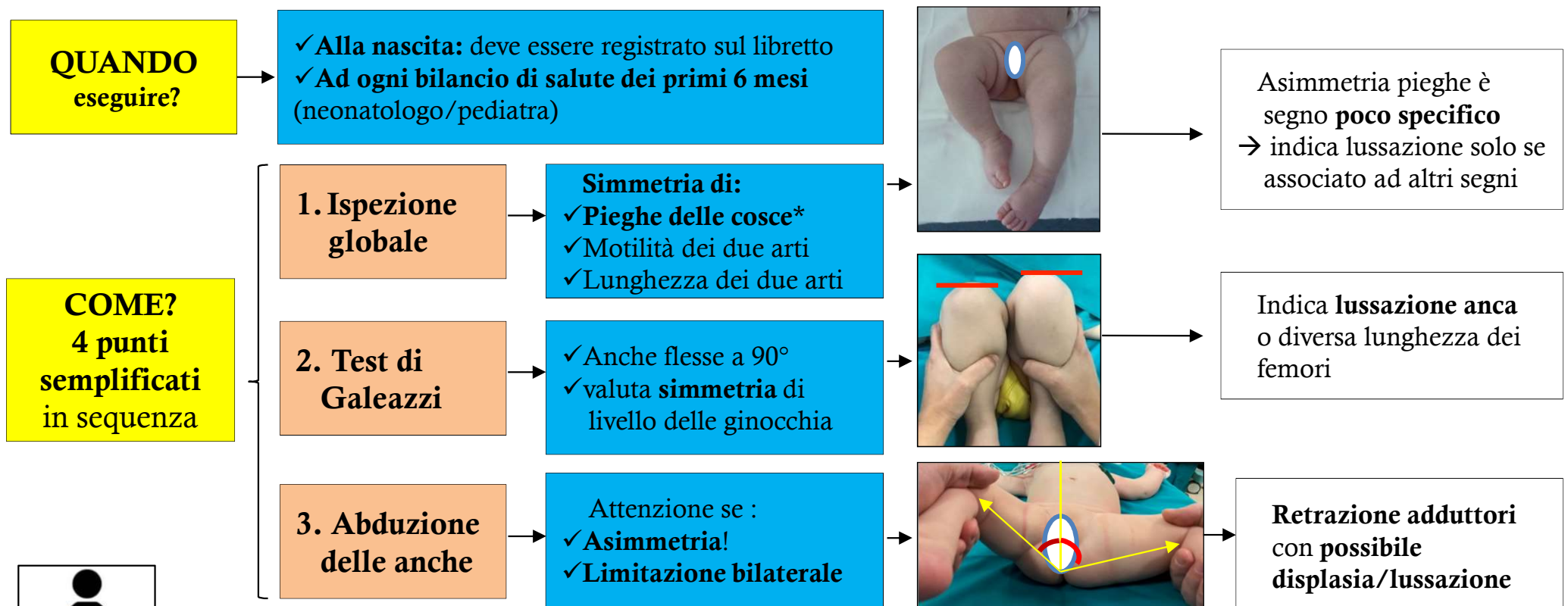


2. L'esame clinico e la manovra di Ortolani per la displasia delle anche

*Cosa devi sapere,
gli errori da evitare*

Molti ritengono che con l'avvento dell'ecografia, l'esame clinico delle anche non sia più importante. Non è così!
La visita e l'ecografia sono esami complementari e vanno eseguiti entrambe! L'esame clinico:

- ✓ **consente** (se eseguito correttamente) di diagnosticare precocemente la quasi totalità delle **anche lussate o lussabili**
→ consente di indirizzare precocemente verso un'ecografia → ed un trattamento immediato e meno invasivo
- ✓ **non è in grado** di diagnosticare le forme di **displasia** (anca centrata al posto giusto ma acetabolo non ben conformato) in cui l'esame clinico è **negativo** → per la diagnosi è necessaria l'ecografia



4. Manovre di Ortolani /Barlow

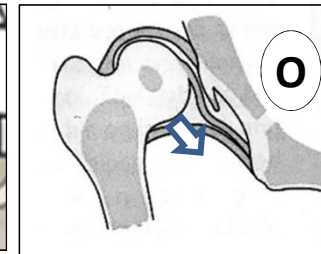
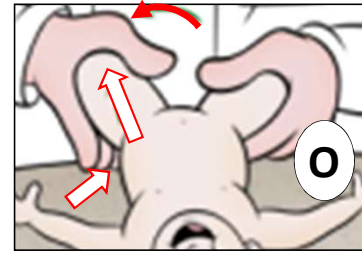


eseguire entrambe

- ✓ Indicano una **lassità della capsula (legata alla patogenesi della displasia)** che consente alla testa del femore di venire lussata (Barlow) o ridotta (Ortolani)
- ✓ La **lassità** generalmente **scompare pochi giorni dopo la nascita** → gli **scatti possono sparire** (a quel punto la visita sarà negativa o è presente uno degli altri segni, es. retrazione adduttori)
- ✓ La problematica sottostante può andare incontro a **risoluzione spontanea** (in caso di displasia lieve) o a **peggioramento progressivo** se non trattata tempestivamente!

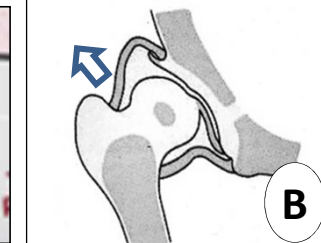
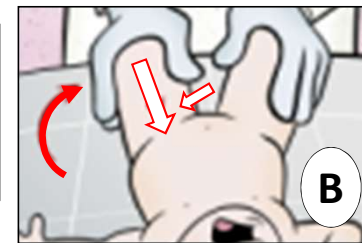
a. Ortolani

- ✓ Anca controlaterale tutta abdotta (per stabilizzare bacino)
- ✓ Anca flessa a 90, **abdurre**
- ✓ Trazionare anca, dita sul trocantere spingono verso riduzione



b. Barlow

- ✓ Anca flessa a 90, **addurre**
- ✓ Spingere delicatamente verso posteriore
- ✓ Pollice sull'interno coscia spinge



SCATTO?

= Anca lussata riducibile

= Anca lussabile

ERRORI tipici

- ✓ Mancanza di esperienza (manovre che necessitano **esperienza e formazione**)
- ✓ Eseguire con bimbo molto agitato
- ✓ Eseguire circumduzioni continue delle anche
- ✓ Confondere un **click/scroscio/scricchiolio** (benigno) per uno «scatto» (patologico) (ma nel dubbio è meglio inviare per valutazione precoce)



COSA FARE
se esame clinico
positivo?

AL PIU'
PRESTO*

Ecografia
(Ecografista esperto in displasia anca)

Trattamento
(Medico esperto in displasia anca)

* rischio è che l'anca rimanga lussata in modo permanente (e servono trattamenti più prolungati e invasivi)

